症例　1

患　者：70歳代　女性

既往歴：27年前右Bp,21年前左Bp

現病歴：当院に2016年初受診. 経過観察中コロナ禍で3年間
未受診であったが,右乳房のしこりに気づき当院を再受診.
MMGで石灰化, 乳腺エコーにて右Aに3.0cm×2.7cm
大の腫瘤を認めた.

検　体：右乳腺A 穿刺吸引細胞診

医療法人 創起会
くまもと森都総合病院

超音波像


TOSHIBA
Aplio 400
KUMAMOTO SHINTO G HP
Breast 1
F 72
2022/01/31
10:07:11 AM
Precision
A Pure+
T
18L7
diffT13.0
33 fps
Qscan
G:84
DR:70
A:5
P:3
0
1
2
3
4
R
146

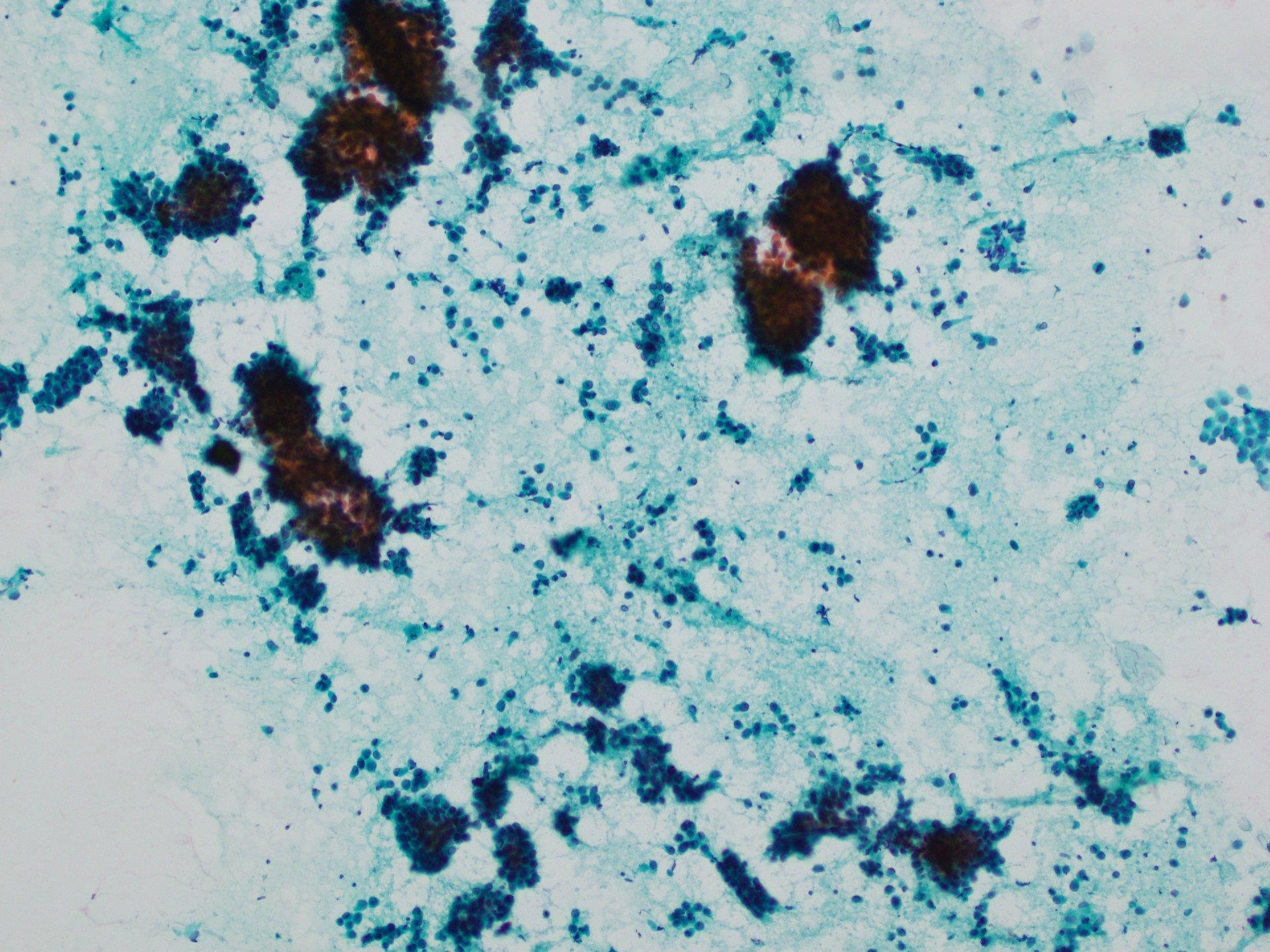

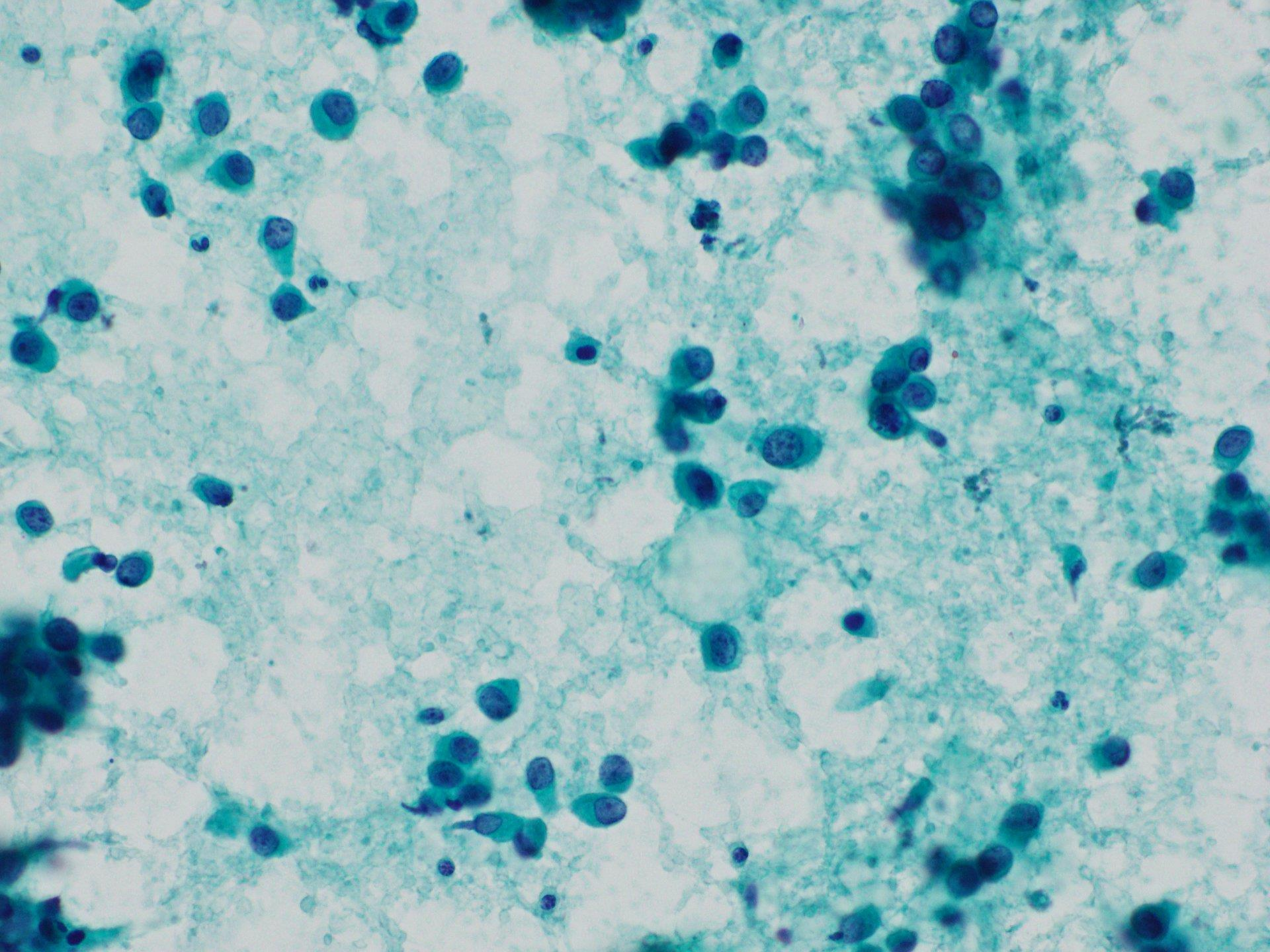

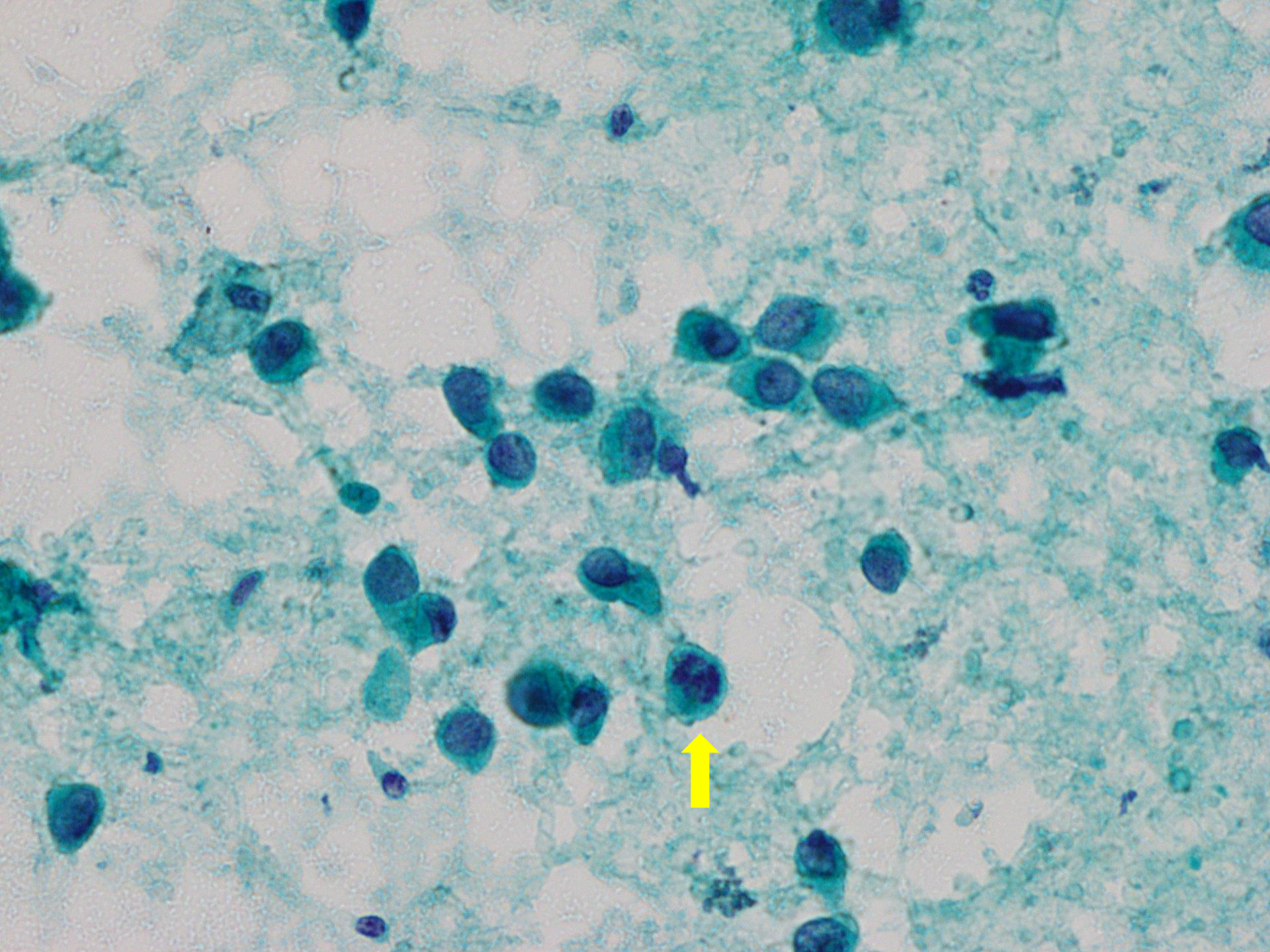

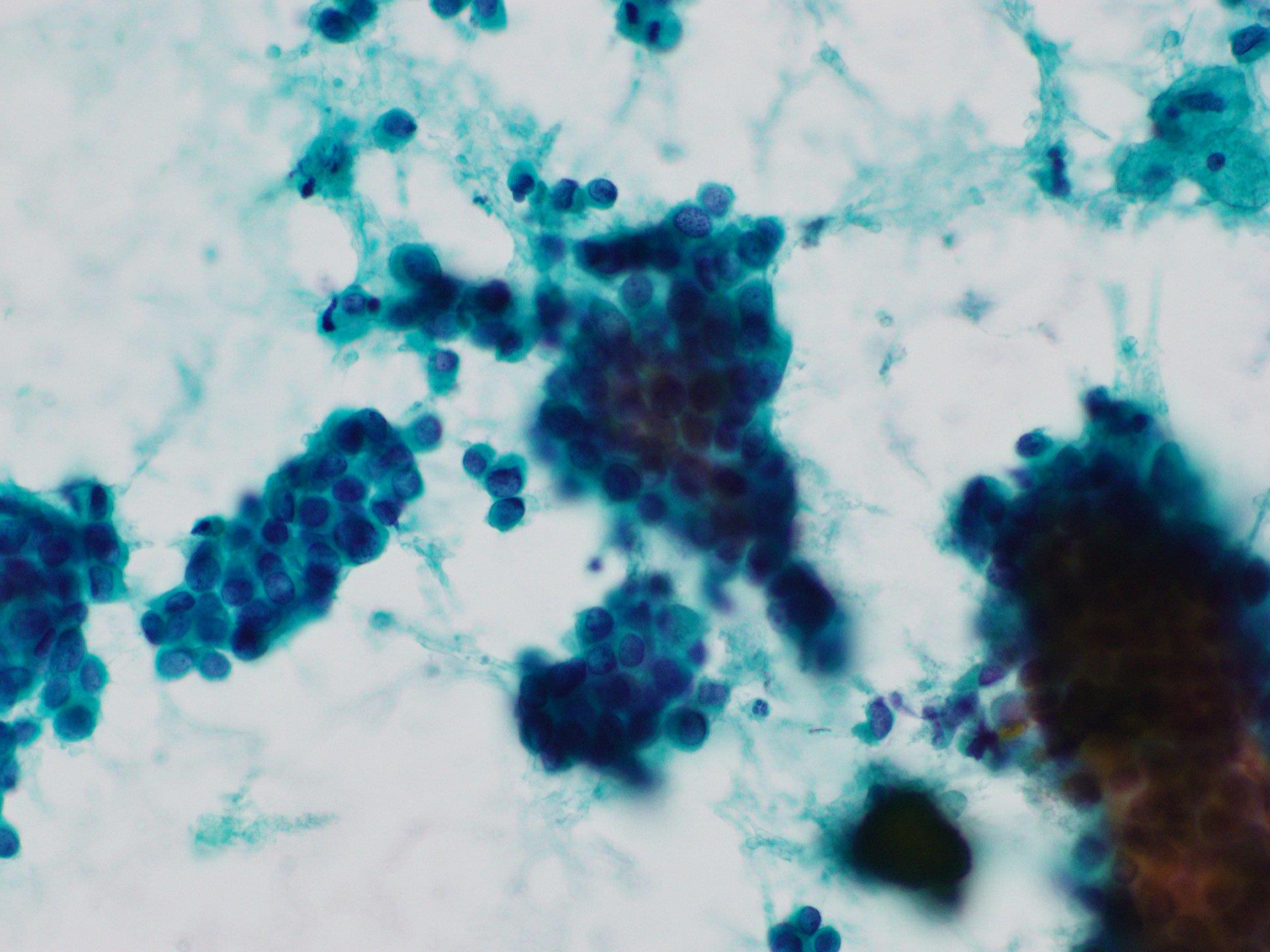

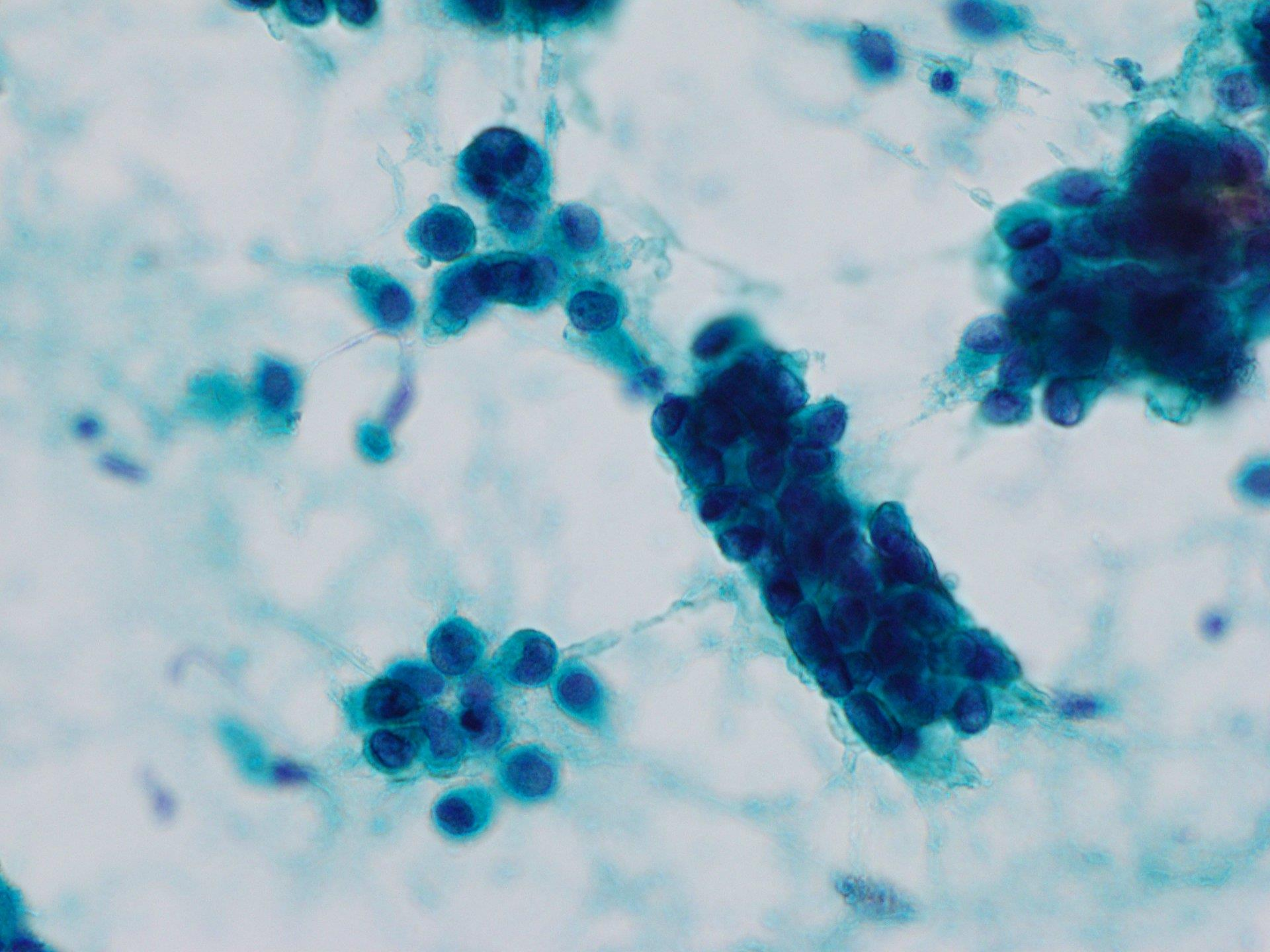

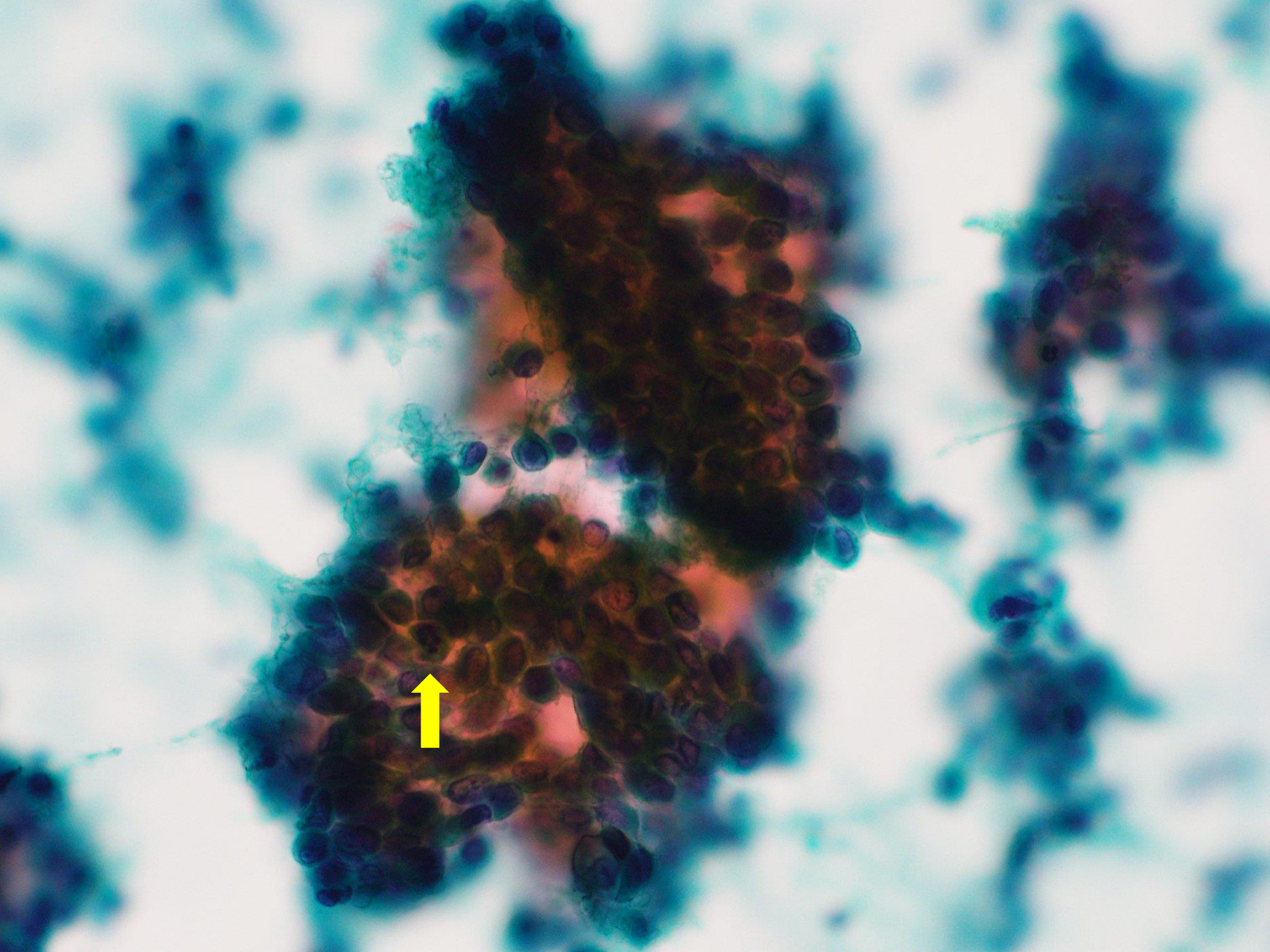

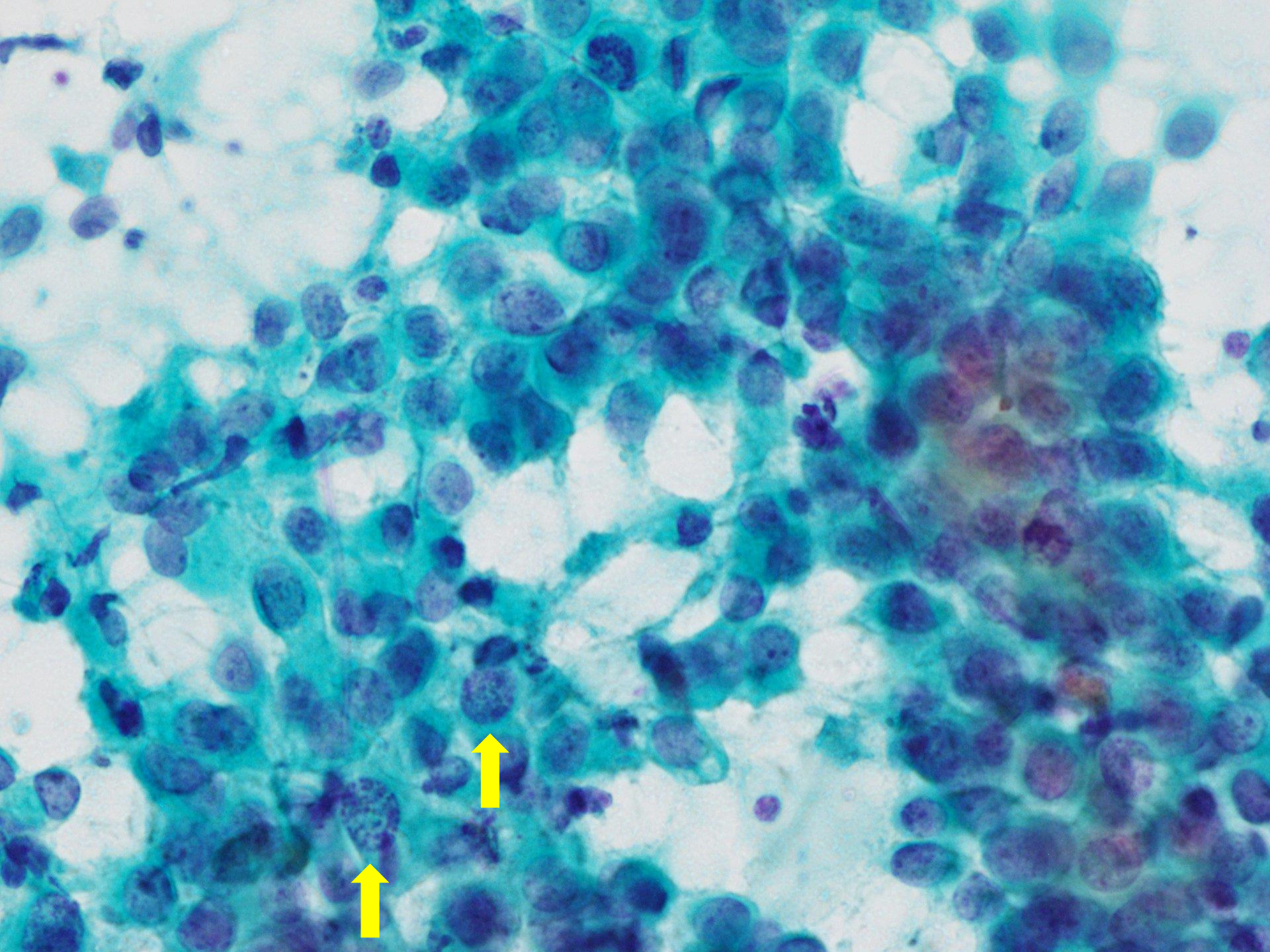

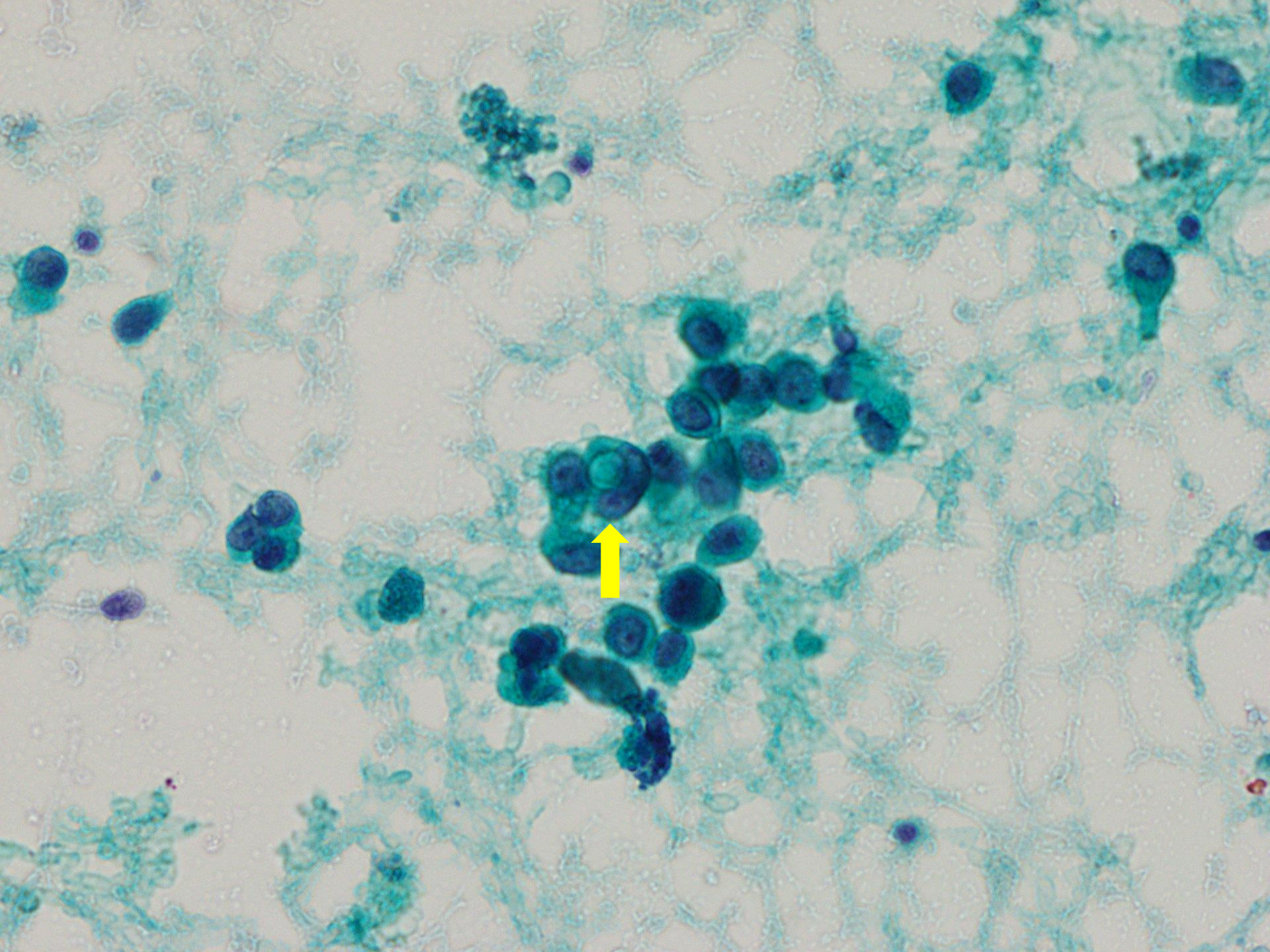

CNB

HE

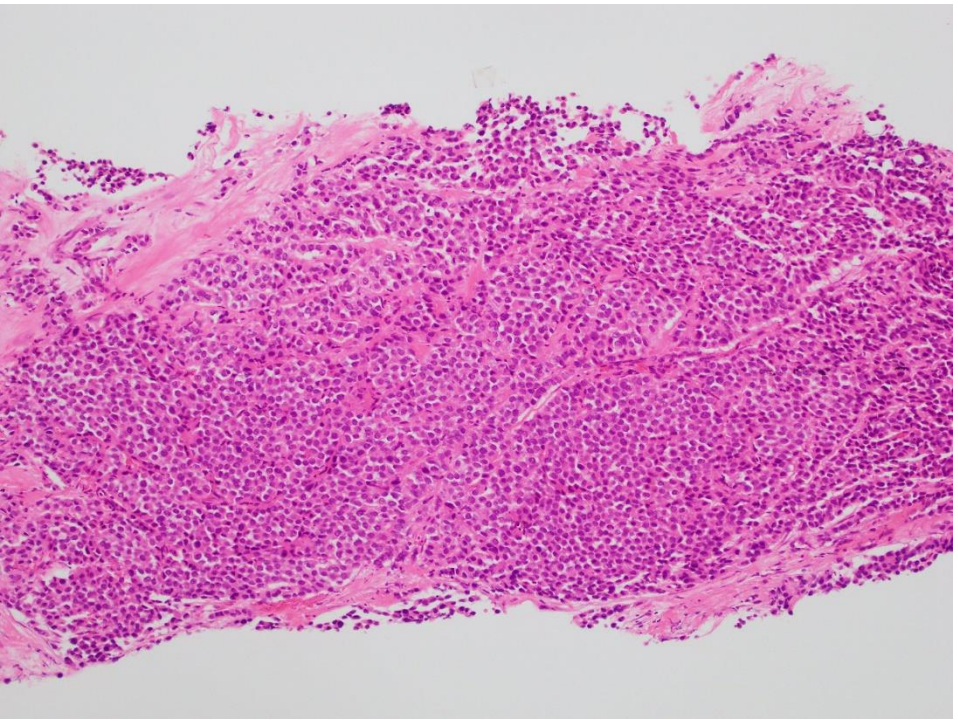

E-cadherin

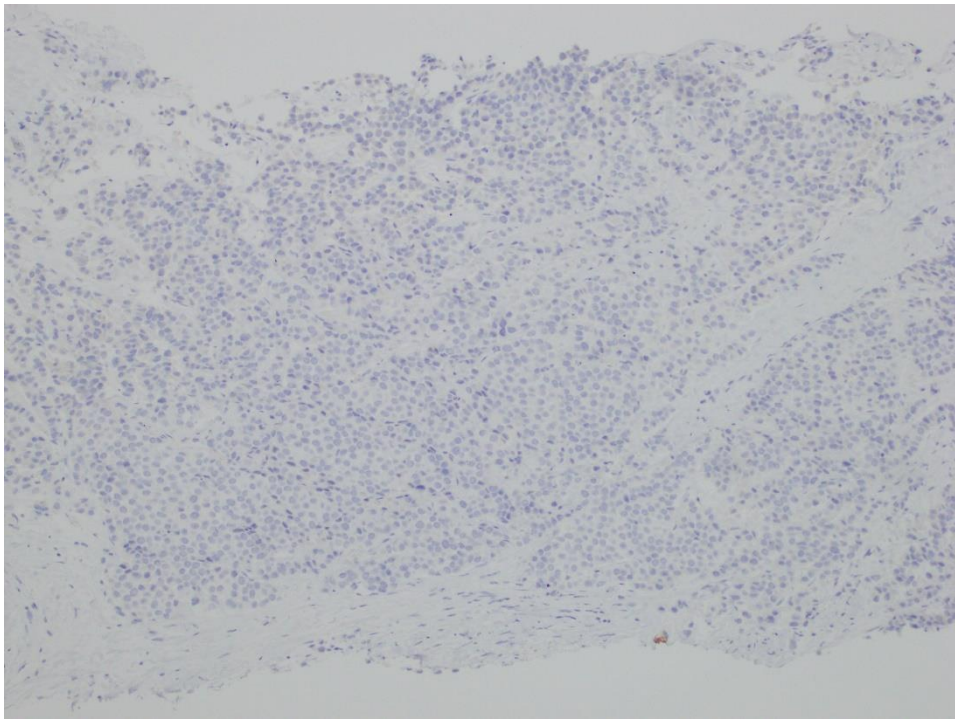

Invasive lobular carcinoma, pleomorphic type

選択肢

①線維腺腫

②乳管内乳頭腫

③浸潤性乳管癌

④浸潤性小葉癌

⑤充実乳頭癌

⑥アポクリン癌

マクロ像

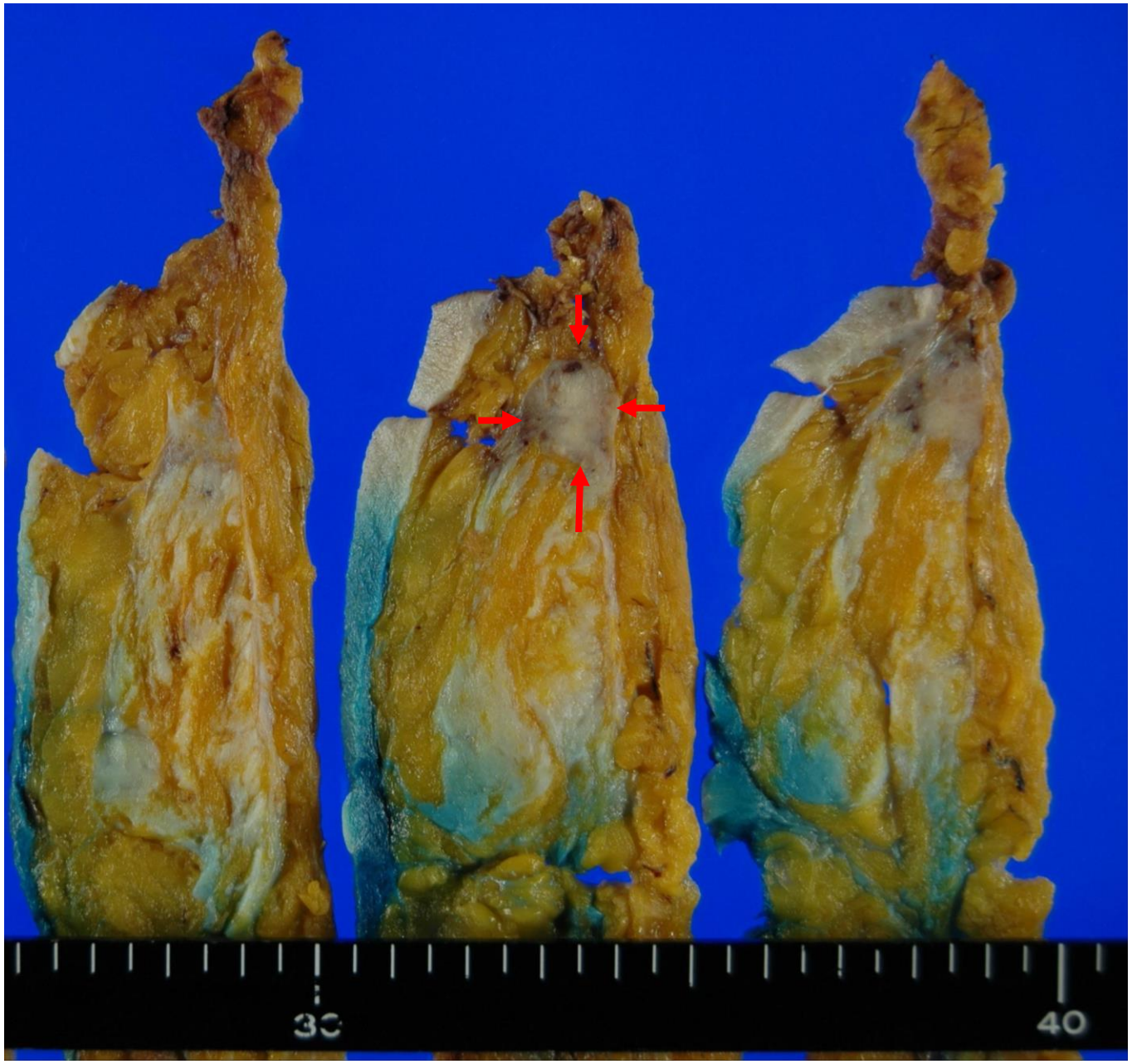

マクロ像

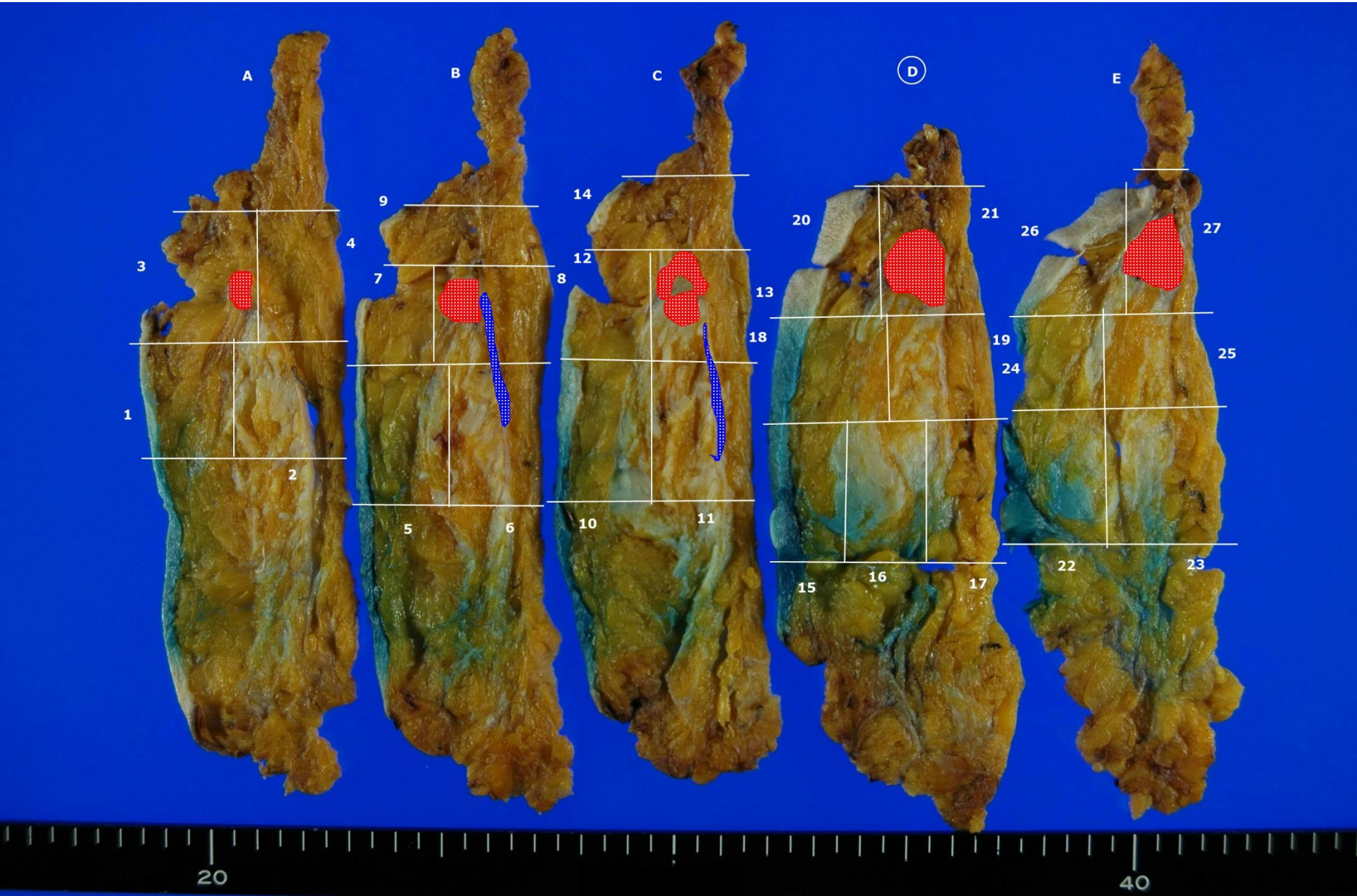
A
B
C
D
E
1
2
3
4
5
6
7
8
9
10
11
12
13
14
15
16
17
18
19
20
21
22
23
24
25
26
27
20
40

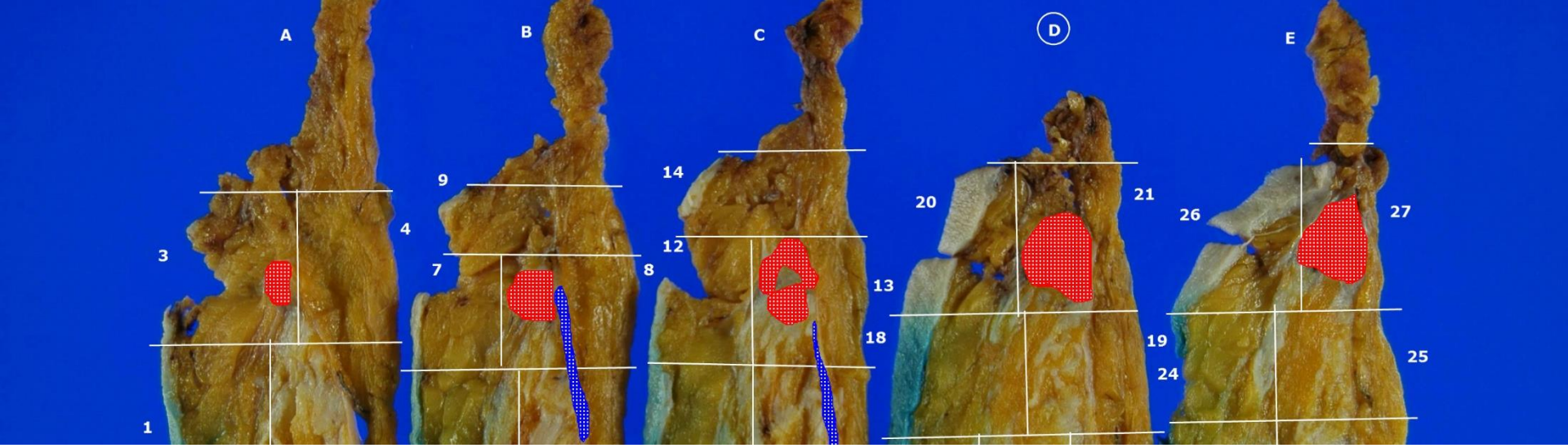

赤色でマッピングされた部分

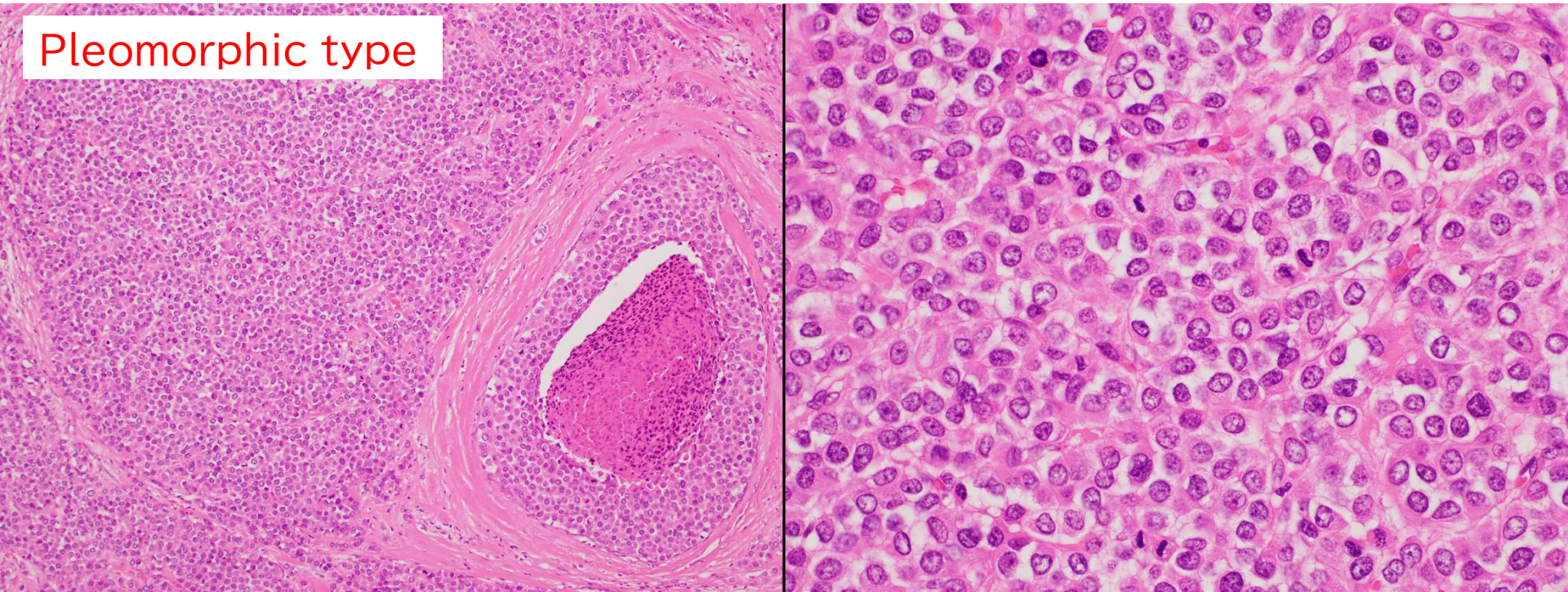

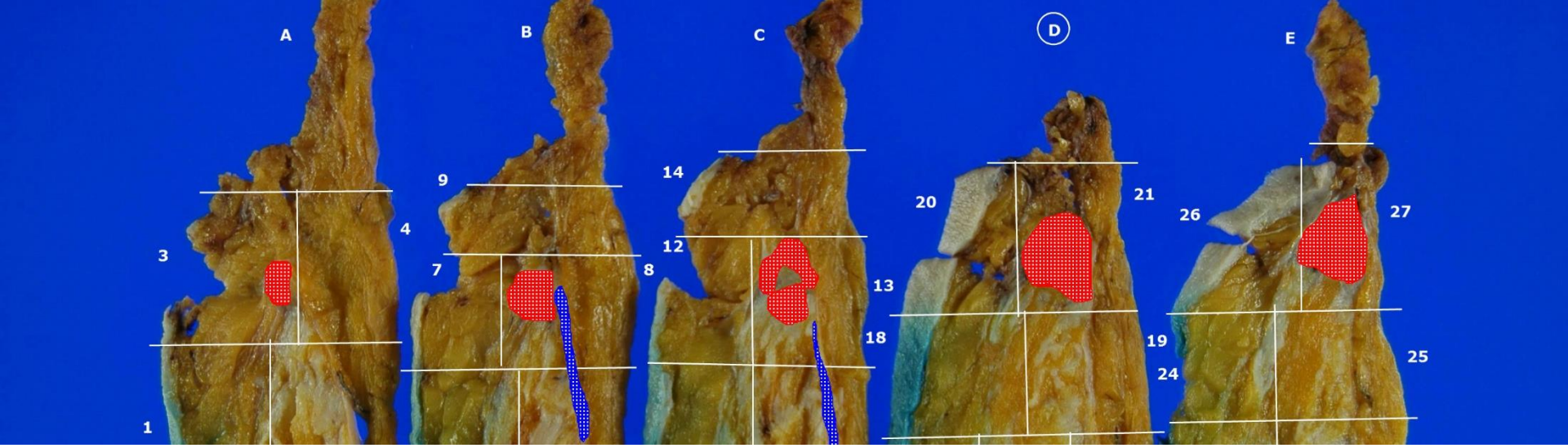

青色でマッピングされた部分

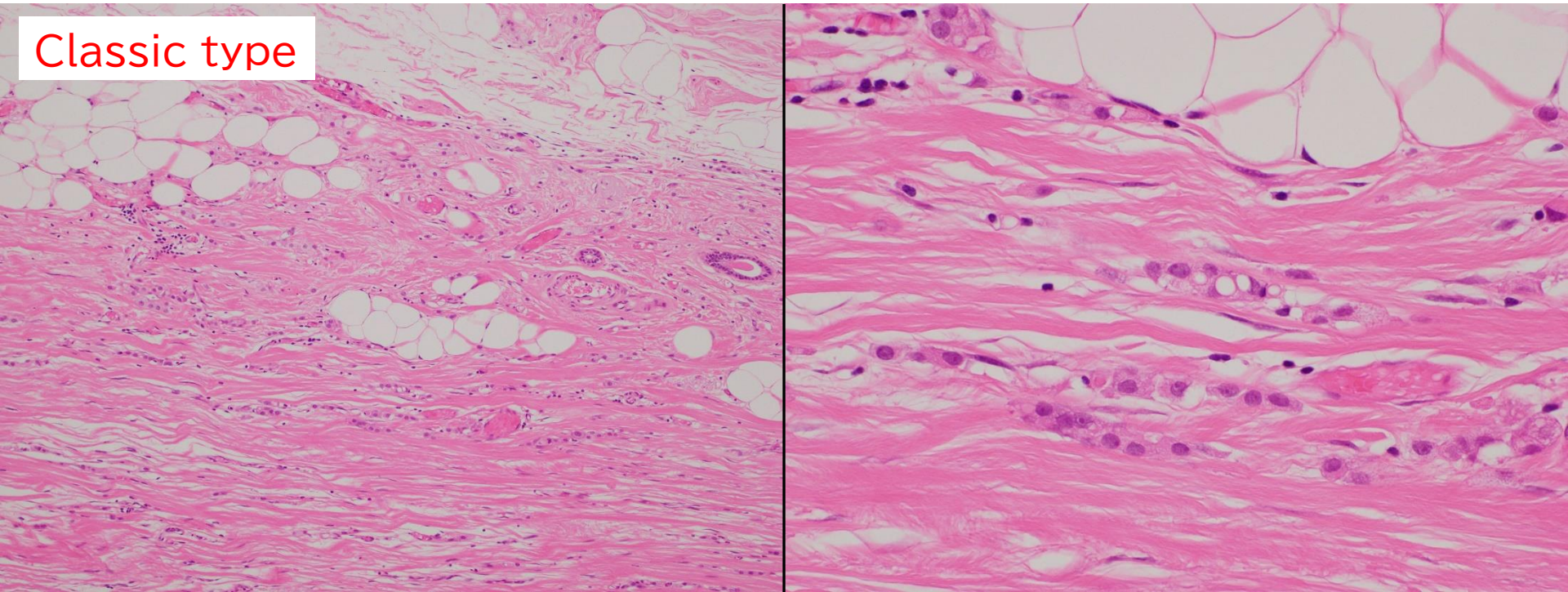

Breast , right , total mastectomy:
-Invasive lobular carcinoma , mixed classic and pleomorphic type ,
mSBR (Nottingham)Grade-Ⅱ(3/2/2)

BIOLOGY: ER 30%, PgR 0%, HER2 1+, MIB-1 40%.

浸潤性小葉癌(Invasive lobular carcinoma)

- 発生頻度は約5%で, 近年増加傾向にある. (WHO分類第4版にはホルモン補充療法あるいはアルコール摂取との因果関係あり. 浸潤性乳管癌と比較してやや高齢者に多い.)
- 予後は比較的良好とされているが, 浸潤性乳管癌よりも晩期の再発症例がやや多いとの報告もあり, 腹膜播種などの再発形式をとることがある.
- 多発性, 両側性腫瘍の発生が浸潤性乳管癌より多い.
- 比較的小型で細胞間の接着性に乏しい腫瘍細胞が索状あるいは孤在性に浸潤する腫瘍である.
- 免疫組織化学上, 多くの症例で E-cadherin の発現が減弱ないし欠損する. (E-cadherin の発現がある場合でも, 明らかな浸潤性小葉癌の形態を示す腫瘍は, 浸潤性小葉癌に分類する.)
- 多形型の一部を除く浸潤性小葉癌全般では, 85%はluminal A型に分類され, 残りはHER2型を示す多形型の一部を除くとluminal B型に分類される.

浸潤性小葉癌(Invasive lobular carcinoma)

古典型(classic type)

腫瘍細胞が一列に並ぶか索状を呈することが多い.

充実型(solid type)

充実胞巣状増殖を示す. 小型細胞がシート状(充実状)に増生.

多形型(pleomorphic type)

細胞内に粘液をもち, 印環細胞の像を示すこともある. 細胞異型が強く多形性を示し, 核分裂像の多いものがある. 同様の腫瘍細胞から構成される非浸潤性小葉癌成分を伴う症例が多い.(しばしば中心壊死を伴う)

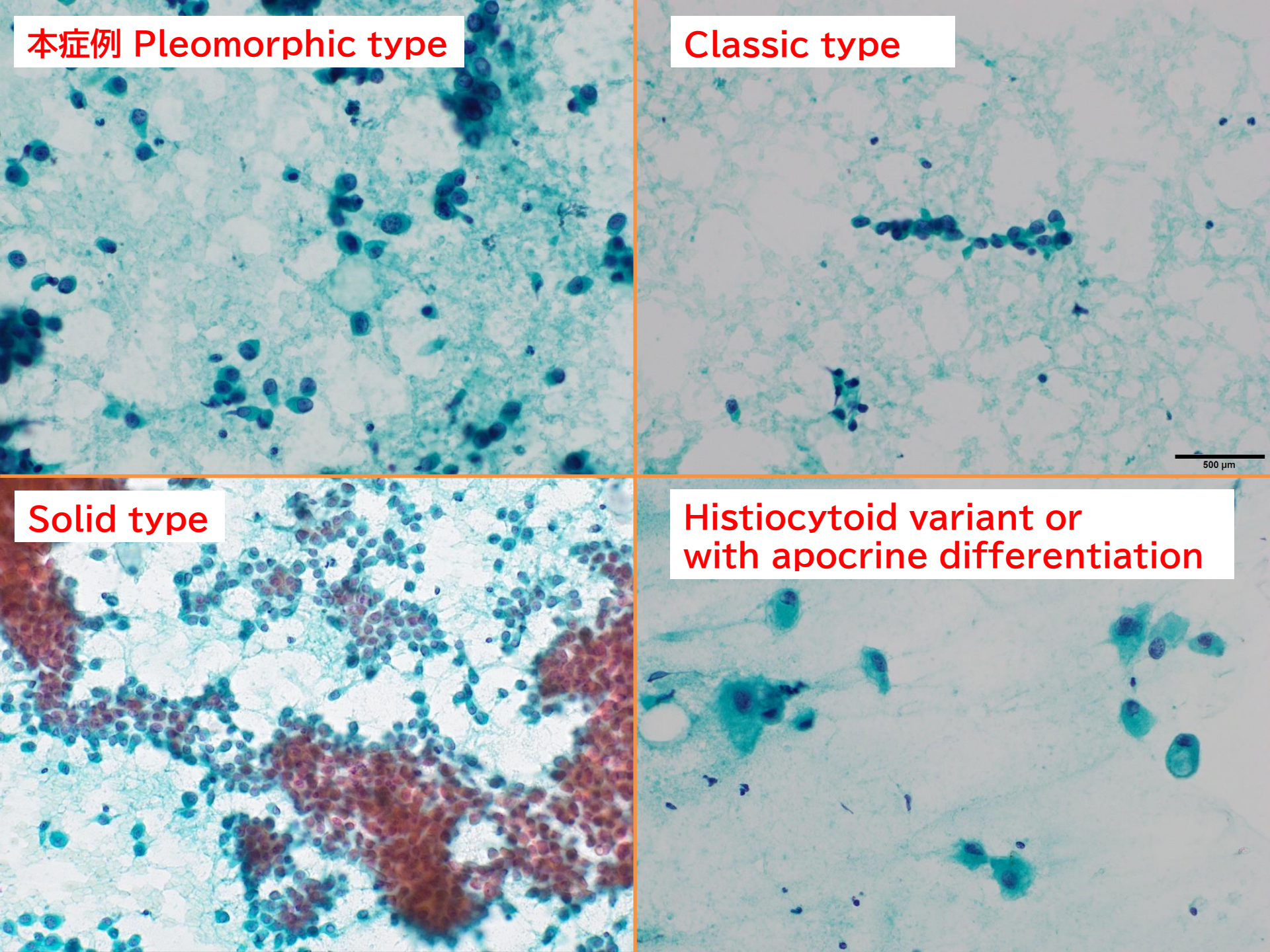
本症例 Pleomorphic type
Classic type
500 µm
Solid type
Histiocytoid variant or
with apocrine differentiation

亜型	細胞の大きさ	核の特徴	N/C 比	その他特徴
古典型 Classic type	小型	小型・均一	低い	均一、単調
多形型 Pleomorphic type	大型 (リンパ球の約4倍)	不整・大小不同	高め	核異型強い 核分裂像多い
充実型 Solid type	小型	小型・均一	高め	充実状に増生 核分裂像多い
組織球様細胞亜型 Histiocytoid Breast carcinoma	中～大型 (20～30μm程度)	小さめで単調 (8～10μm)	低い(約30%)	泡沫状の豊富な細胞質 核異型少ない ki-67低い

選択肢①　線維腺腫

本症例

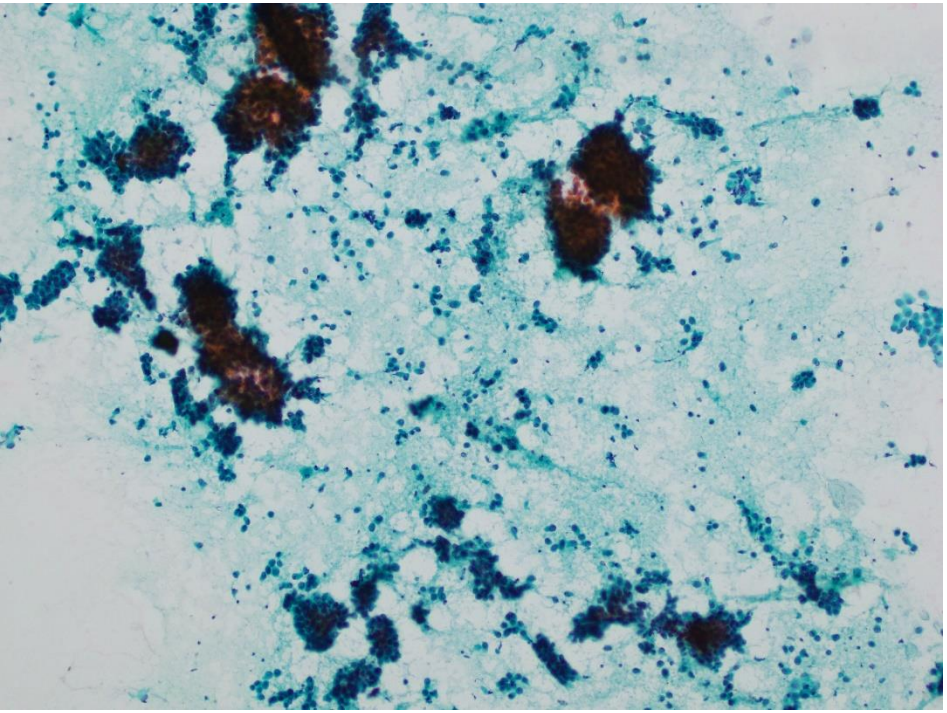

線維腺腫

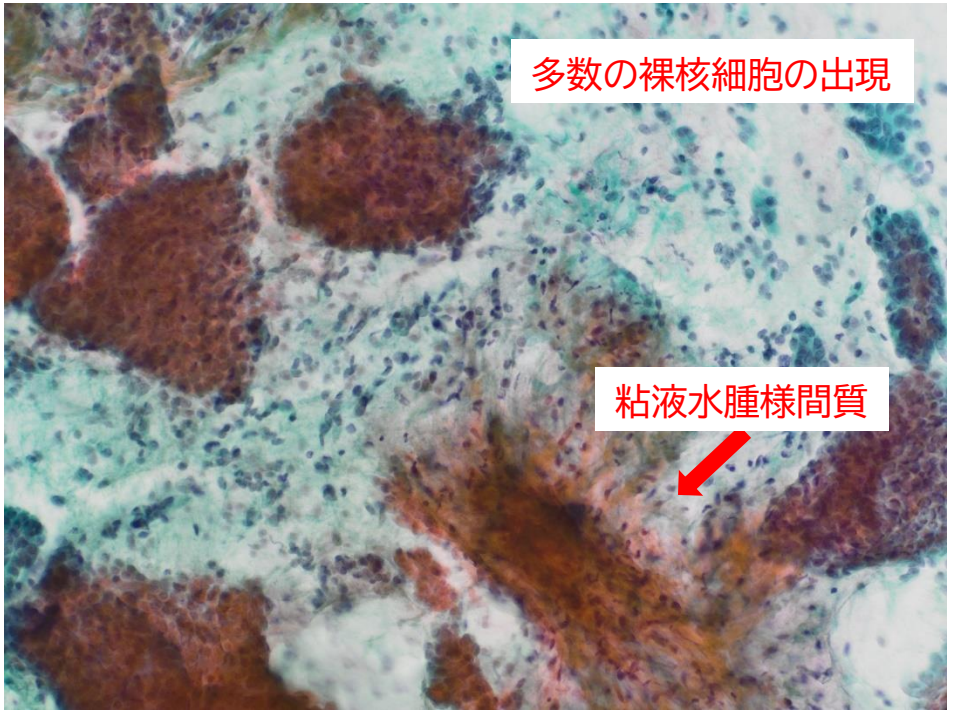

選択肢②　乳管内乳頭腫

本症例

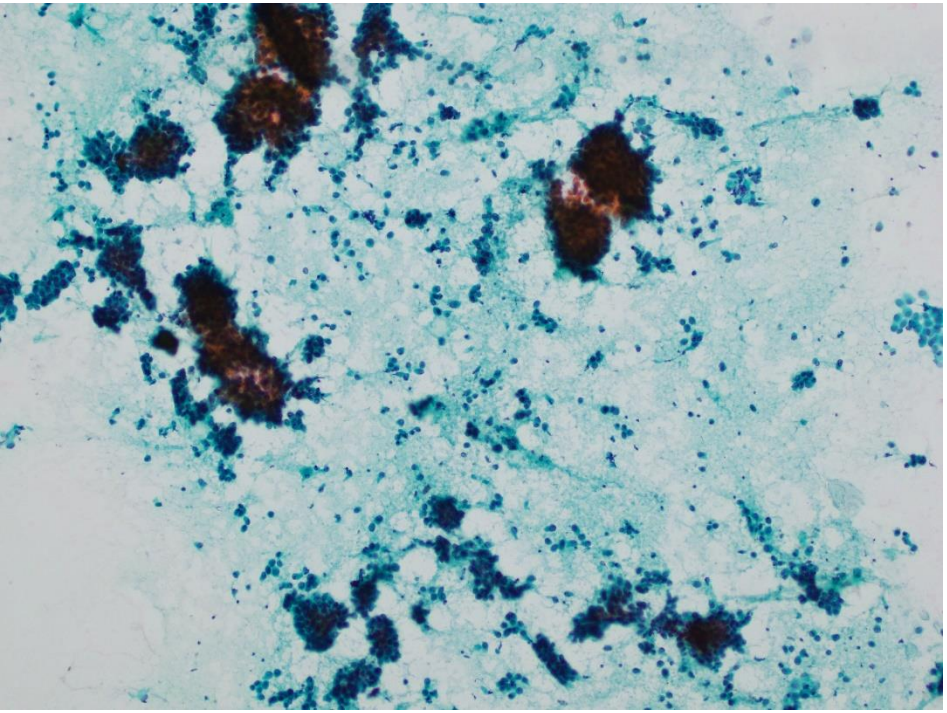

乳管内乳頭腫

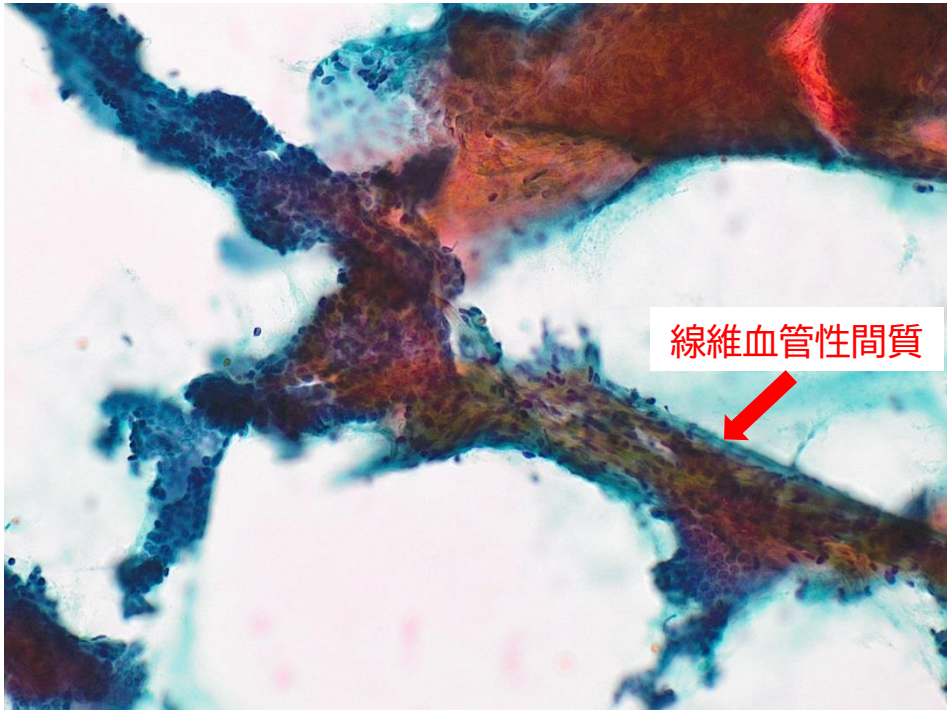

選択肢③　浸潤性乳管癌

本症例

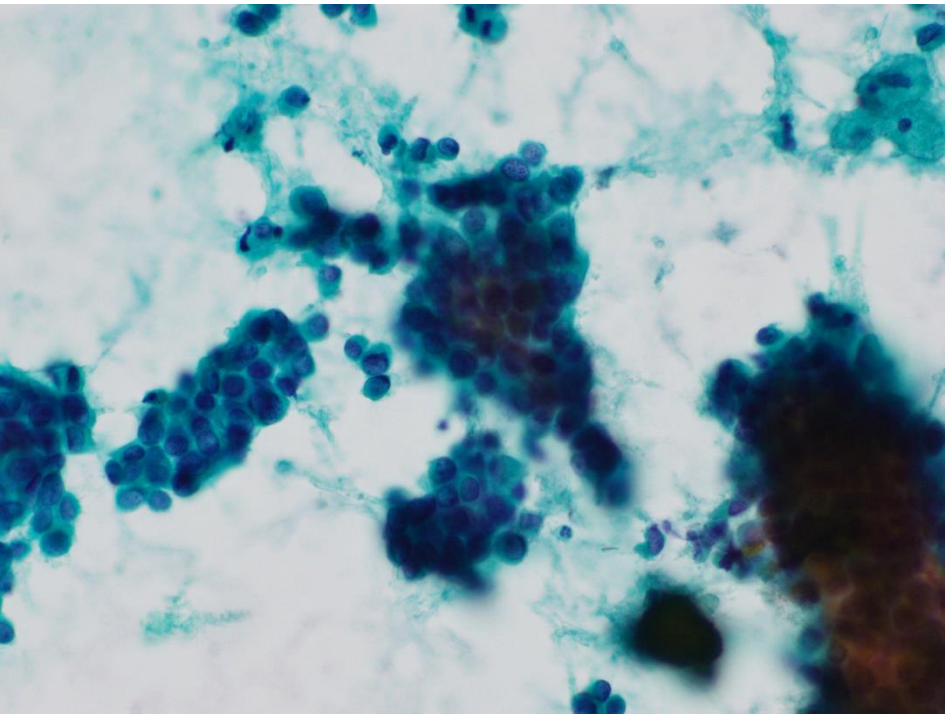

浸潤性乳管癌

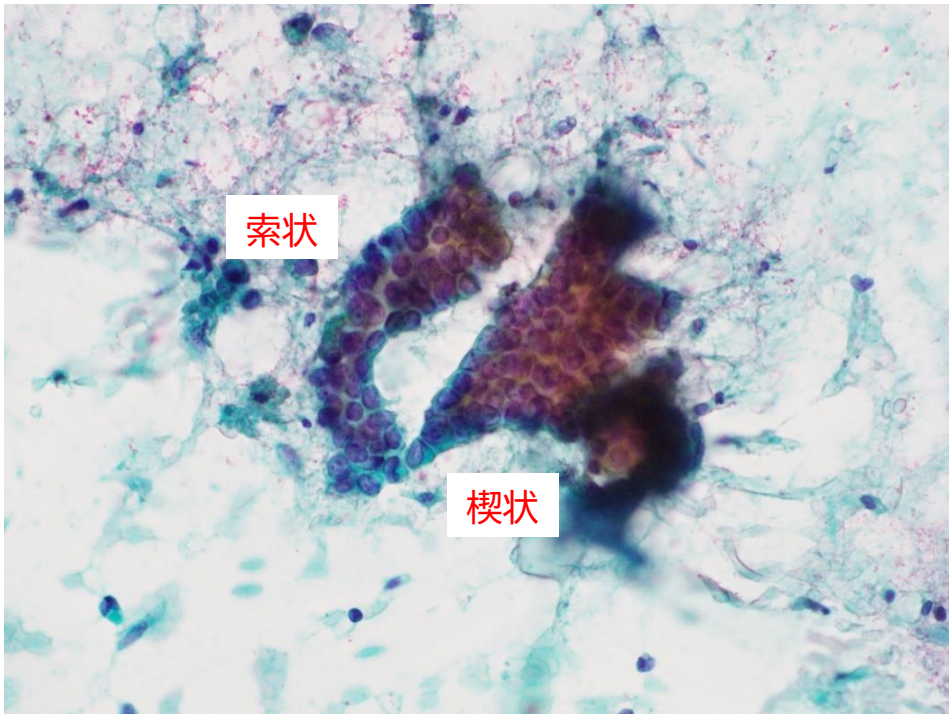

選択肢⑤　充実乳頭癌

本症例

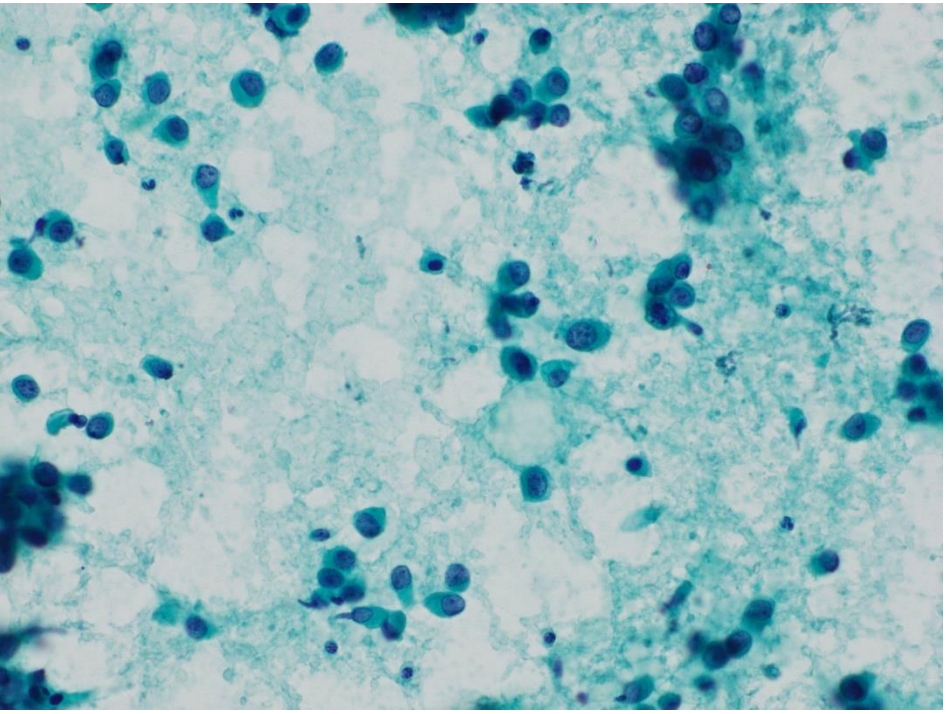

充実乳頭癌

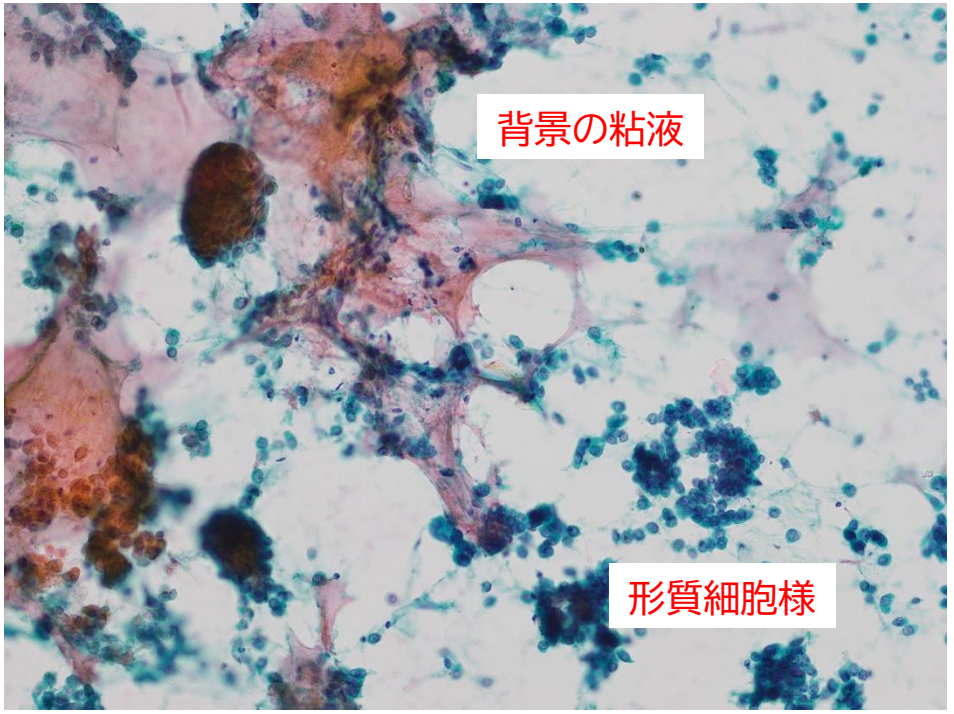

選択肢⑥　アポクリン癌

本症例

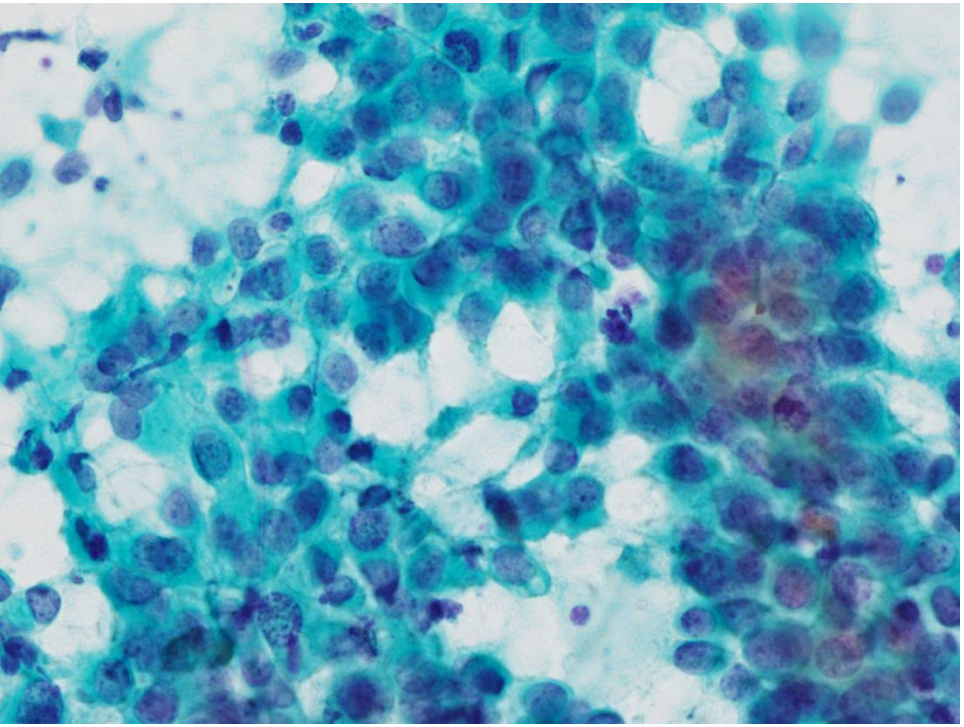

アポクリン癌

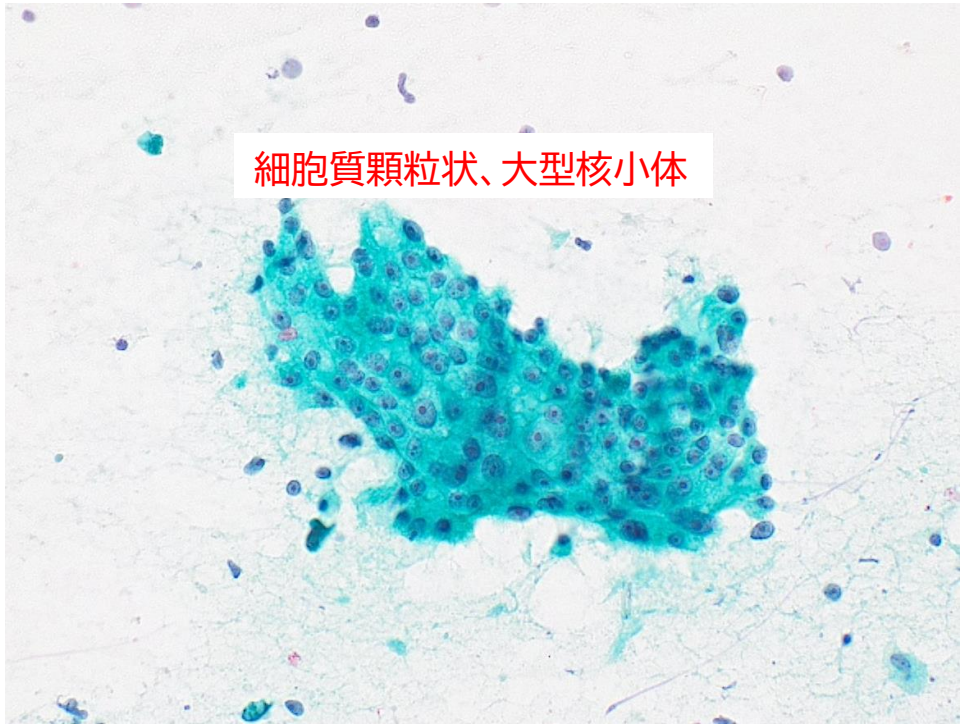

乳癌取り扱い規約第19版

浸潤性乳管癌は第18版では腺管形成型,充実型, 硬性型, その他の4亜型であったが,「浸潤形態と間質量」「非浸潤癌巣の種類と量」で表現する形へと移行.

「浸潤形態と間質量」の特徴に応じて,充実パターン, 中間パターン, 硬性パターンに分類

「非浸潤癌巣の種類と量」では, 乳管内病巣が主病変の大部分を占める浸潤性乳管癌に対して,
「predominant intraductal component(+)」を付記する.

乳癌取り扱い規約第19版

- 非浸潤性乳管癌の亜型に含まれていた乳頭癌は，非浸潤癌に非浸潤性充実乳頭癌，被包型乳頭癌，浸潤癌には，浸潤性充実乳頭癌，浸潤性乳頭癌と独立して分類された．

- 非浸潤性小葉癌は古典型，開花型，多形型に分類された．